1917

Über einen Fall „Solitärer Knochencyste" des Oberschenkels.

Inaugural-Dissertation

zur

Erlangung der Doktorwürde in der Medizin und Chirurgie

mit Genehmigung der hohen Medizinischen Fakultät

der

Vereinigten Friedrichs-Universität

Halle-Wittenberg

vorgelegt von

Kurt Gottschalk

aus Magdeburg

Assistenzarzt d. R. b. d. Minenwerfer-Komp. 250.

Halle (Saale).

Buch- und Steindruckerei Dr. phil. Fritz Maennel

(früher: C. A. Kaemmerer & Co.)

1917.

Gedruckt mit Genehmigung
der medizinischen Fakultät der Universität Halle-Wittenberg.

Referent: Prof. Dr. **Schmieden.**

Schie
z. Z. De

Meinen lieben Eltern!

Digitized by the Internet Archive
in 2026

https://archive.org/details/IA40153712_0120

Lange Jahre hindurch hat auf dem Gebiet der „Knochencysten" ein tiefes Dunkel geherrscht, haben sich die widerstrebendsten Ansichten bedeutender Chirurgen und Pathologen gebildet. Erst die Entdeckung der Röntgenstrahlen und ihre Anwendung in der praktischen Medizin hat wie in so Vieles auch hierin mehr Licht gebracht, indem namentlich Schwierigkeiten diagnostischer Art, die vorher naturgemäß sehr groß waren, in Fortfall kamen. Immerhin waren die „Knochencysten" lange vor dieser Zeit bekannt, und es erscheint mir gerade im Hinblick auf die erwähnten Gegensätze und Verschiedenheiten der Meinungen geraten auf die historische Entwicklung der ganzen Frage etwas näher einzugehen.

Schon Ende des dritten Jahrzehnts im vorigen Jahrhundert beschrieb Froriep anschließend an einen Fall generalisierter Cystenbildung im Knochensystem einen zweiten einer solitären multiloculären Cyste des Darmbeins; wenig später, 1844, demonstrierte Nélaton vor der Société de chirurgie einen Fall multiloculärer Cyste des linken Oberschenkels.

Auch Virchow hat die „Knochencysten" gekannt und sich lange Zeit mit ihrer Aetiologie und Genese beschäftigt. Die Tatsache, daß „echte Knochencysten" wirklich vorkommen, stellte er fest, jedoch war er sich über ihre Entstehung lange im Unklaren. Erst im Jahre 1876 konnte er vor der Akademie der Wissenschaften in Berlin über seine Auffassung Näheres berichten: Er ging dabei aus von dem Fall einer 56jährigen Frau, die nach der Exstirpation von Riesenzellensarkomen der Halslymphdrüsen gestorben war. Nun fand man bei der Sektion außer Metastasen in Lunge, Milz und Nebennieren auch zufällig eine

Cyste im Oberarm, die während des Lebens der Frau jedoch keine Erscheinungen gemacht hatte. Virchow selbst äußert sich darüber folgendermaßen:

„Wenn demnach die Cystenwand selber noch erkennbare cartilaginöse Eigenschaften besitzt, und wenn im dichtesten Anschlusse an sie bei einer 56jährigen Frau zerstreute Knorpelinseln im Mark der Diaphyse, jedoch in nächster Nähe der Epiphyse vorkommen, so wird man kein Bedenken tragen dürfen, die Cyste selbst als ein Neubildungs- und deren Inhalt als Schmelzungsprodukt chondromatöser Knoten anzusehen."

Aus diesen Worten geht offensichtlich hervor, daß er die Cysten als gewucherte und später erweichte Bestandteile im Knochen aufgefaßt hat; daß diese Auslegung später noch zu Mißverständnissen geführt hat, darüber soll an anderer Stelle berichtet werden.

Einige Verwunderung nun muß es hervorrufen, daß 6 Jahre später, nämlich 1882, Volkmann im Handbuch von Pitha-Billroth schrieb, daß „wahre Cystenbildungen" an anderen Teilen des Skelettes außer an den Kiefern eine derartige Seltenheit wären, daß man gar nicht darüber berichten könne; ja, er warnt sogar ausdrücklich davor jeden Fall einer scheinbaren Knochencyste am Rumpf oder den Extremitäten als etwas Andres anzusehen, als eine erweichte Geschwulst oder einen Echinokokkus.

Im Jahre 1891 wurde dann in der „Festschrift der Assistenten zum 71. Geburtstage von Virchow" eine Krankheit von v. Recklinghausen als „Ostitis fibrosa" beschrieben, die mit den Knochencysten in nahe Beziehung gebracht worden ist. Hierbei finden sich in regelloser Weise fibröse Herde, Cystenbildungen, solitäre und multiple Riesenzellensarkome. Im Innern der Röhrenknochen treten an Stelle des Knochenmarks fibröse Herde, die den Charakter einer chronischen Entzündung tragend aus einer bindegewebigen Umwandlung von Fettmark in Fasermark entstehen. Das Mark wird dann zellarm, dagegen reich

an Bindegewebe, sodaß oft richtige Fibrome entstehen. Häufig treten gleichzeitig noch Blutungen im Knochenmark auf, die sich teils in Pigmenthaufen, teils in kleinere und größere Cysten umwandeln; die Cysten selbst sind membranlos und oft mit einem rotbraunen Inhalt gefüllt, der massenhaft Pigment und rote Blutkörperchen enthält. Später wird der Inhalt der Cysten bräunlich oder ganz farblos und serös. Zuweilen finden sich im Knochenmark dieser Knochen braungraue Einlagerungen oder aber auch kleinere und größere, braunrote Geschwülste, die mikroskopisch als Riesenzellensarkome erkannt werden. Die Rinde der Röhrenknochen hat eine blaß-rosige oder fast weiße Farbe; das eigentliche Knochengewebe ist fast ganz und gar umgebaut worden, sodaß das neugebildete Gewebe als eine unvollkommene Knochensubstanz, als Bindegewebe, auf der Vorstufe zum eigentlichen Knochengewebe erscheint. Die braunen Stellen in den Schnittflächen der Knochen enthalten in vielen Fällen verschieden große glattwandige Cysten. Wenngleich sich der Knochenneubau über das ganze Skelett ausdehnen kann, so werden vorwiegend die Abschnitte der Röhrenknochen und die kurzen spongiösen Knochen betroffen, die am meisten zu tragen haben. Die Größe der Cysten ist in den einzelnen Fällen von Recklinghausen'scher Krankheit eine ganz verschiedene und wechselnde. Häufig kommt es durch die Weichheit der Knochen zu Spontanfrakturen.

Eine der Recklinghausen'schen Krankheit sehr ähnliche Form, die man jetzt allgemein unter die „Ostitis fibrosa" rechnet, war von James Paget schon 1876 beschrieben worden. Sie bietet histologisch sowohl wie auch klinisch fast ganz die gleichen Bilder und führt zu Verkrümmungen und Verdickungen der Glieder; sie entwickelt sich häufig schleichend und ohne Schmerzen, bis plötzlich die bereits ausgebildeten Deformationen in Erscheinung treten. Charakteristisch ist, daß sie ebenfalls meist nur ältere Individuen befällt.

Die letzt erwähnte Tatsache, wie die Eigentümlichkeit, daß die Recklinghausen'sche Krankheit meist das ganze Skelett ergreift, sich an zahlreichen Stellen sarkomartige Wucherungen finden, die Knochencysten aber oftmals nur zufällig entdeckt werden — im Gegensatz zu dem Befunde bei den isoliert auftretenden Cysten —, bildete die Schwierigkeit, sie mit jenen in Zusammenhang zu bringen. Doch wurde durch eingehende mikroskopische Untersuchungen, bei welchen man in der Umgebung der Knochencysten meist dieselben oder ähnliche Prozesse wie bei der Ostitis fibrosa fand, die Gleichartigkeit beider als sehr wahrscheinlich angenommen.

Im Jahre 1893 berichtete Schlange auf dem Chirurgenkongreß über 5 von ihm beobachtete Fälle „typischer solitärer Knochencysten in langen Röhrenknochen Jugendlicher". In 3 dieser Fälle waren bei der Operation Geschwulstreste gefunden worden, hauptsächlich fibromatöser Art. In den beiden andern Fällen trennte nur eine dünne Haut den Inhalt der Cyste vom Knochen. Für diesen Fall hatte er 6 Jahre vorher die Virchow'sche Theorie, die Erreichung einer früher soliden Geschwulst abgelehnt, weil die derbe bindegewebige Abgrenzung, die bei einer Enchondromcyste zu erwarten war, fehlte und der langsame Verlauf gegen ein Sarkom sprach. In seinem Kongreßvortrag erwog es bei der Erklärung der 3 Cysten mit geschwulstartiger Umgebung dann die Frage, ob sie mit der Paget' oder Recklinghausen'schen Krankheit in Beziehung gebracht werden könnten. Während er die erste Möglichkeit entschieden ablehnte, hatte er gegen die zweite hauptsächlich die Einwendung der in seinen Fällen fehlenden Multiplicität. Da die ihm bekannten Fälle von Knochencysten in ihrem Verlauf und Befund alle sehr ähnlich waren, erklärte er sie als zusammengehörig zu dem Fall von Virchow, „indem er sie innerhalb von Geschwülsten oder Tumoren entstehen ließ, die bald bindegewebigen, bald faserknorpeligen oder giganto-cellulären

Formen zugehörig, alle zurückzuführen seien, auf diejenigen Gewebsformen, aus denen sich der Knochen entwickelt".

1897 hatte Küster Mitteilung gemacht über einen Fall von Knochencyste auf Grund eines Ostitis fibrosa, und Gottstein äußerte im Jahre 1903 nach Beobachtung von Fällen in der Mikuliczschen Klinik ebenfalls die Ansicht, daß es sich bei den Knochencysten um Produkte der Ostitis fibrosa handele.

Einen erheblichen Umschwung in den bisherigen Ansichten und Anschauungen brachte dann das Jahr 1904. Bereits auf der Tagung der Pathologischen Gesellschaft in Berlin hatte Mönckeberg über Knochencysten gesprochen und sie als entzündliches Produkt bezeichnet, Beneke hatte die Erklärung abgegeben, daß sie so entständen wie die apoplektischen Cysten des Gehirnes, indem vielleicht der traumatische Bluterguß die primäre Ursache der späteren Cyste sei. In völlig neue Bahnen gelenkt jedoch wurde die Auffassung der ganzen Frage durch die Naturforscherversammlung zu Breslau: Hier nämlich setzte sich Miculicz streng in Gegensatz zu den bisher vorherrschenden Lehren, indem er für die Entstehung der Knochencysten bei jugendlichen Individuen keine der bisher angenommenen Ursachen gelten ließ, sondern sie als eine „Krankheit sui generis" bezeichnete und ihr den Namen „Osteodystrophia cystica" beilegte. Die Formulierung seiner Anschauungen soll wörtlich angeführt werden:

„1. Es ist eine Krankheit der Wachstumsperiode. Unter 24 hierher gehörigen Fällen sind 20 im Alter unter 20 Jahren beobachtet worden, 2 zwischen 20 und 32 Jahren und 2 nur über 32 Jahren. Es erscheint nicht gezwungen, die letzteren Fälle als Veränderungen anzusehen, die aus der Wachstumsperiode in das spätere Leben mit hinüber genommen werden.

2. Die Erkrankung betrifft vorwiegend die langen Extremitätenknochen und zwar diejenigen Abschnitte,

welche der Zone des stärksten Wachstums entsprechen. 13 mal war das obere Femurende von der Krankheit befallen, 1 mal das untere, 3 mal das obere Fibiaende, 3 mal das obere Humerusende, die andern langen Röhrenknochen nur vereinzelt, ebenso andre Skelettabschnitte als Becken, Schädel, Unterkiefer, Calcaneus und Phalanx.

3. In den meisten Fällen spielt ein initiales Trauma eine Rolle. Dasselbe liegt mehrere Monate, meist noch länger zurück.

4. Es ist ein durchaus gutartiger Prozeß. Dafür spricht vor allem der Umstand, daß nach den verschiedenen Arten von Operationen bisher keine Recidive oder echte Metastasen beobachtet sind, noch mehr aber der Umstand, daß nach den Spontanfrakturen, welche die cystisch degenenierten Knochen so häufig trafen, anstandslos Callusbildung und Konsolidierung wenn auch in deformierter Stellung eintritt.“ Danach hat also Mikulicz zur Erklärung der Krankheit einen neuen Weg eingeschlagen, vollkommen abweichend von der Virchow'schen Theorie. Fast zu gleicher Zeit wie Mikulicz verfocht Beck eine andere Ansicht: Danach sind die Knochencysten als das Produkt einer entzündlichen Atrophie aufzufassen, ähnlich wie Rachitis und Osteomalazie. Wie die Rachitis stellt die Knochencyste eine Ernährungsstörung dar, welche durch gesteigerte Knochenabsorption zum Schwund eines Teils des Knochengewebes führt. Die Corticalisschicht, die dem Periost am nächsten liegt, leistet der Absorption am längsten Widerstand; dadurch ist die dünne, aber doch deutlich erkennbare Knochenlinie im Röntgenbild zu erklären. Die Spongiosa zeigt in der Nähe des Epiphysenknorpels Knorpelreste, die die Neigung haben zu wuchern, namentlich unter der Einwirkung eines Reizes, eines Traumas im Besonderen. Dadurch tritt dann eine entzündliche Atrophie ein, wie sie nach entzündlichen Prozessen oder auch nach Knochenbrüchen zu beobachten ist. Die Knochenstruktur der Spongiosa verschwindet allmählich, und als Schmelzungsprodukt

bleibt der Cysteninhalt. Im übrigen sind es gutartige Gebilde, die durch Incision zur Heilung gebracht werden können.

Wenig später gab v. Haberer zwar die Wahrscheinlichkeit einer Entstehung der Knochencysten aus Ostitis fibrosa zu, doch hält er die bei der Krankheit häufigen multiplen Riesenzellensarkome für echte Tumoren. Einen Uebergang von rein fibrösen zu sarkomatösen Teilen will er nicht anerkennen.

Speziell zu dieser Frage, der Auffassung der Tumoren bei Ostitis fibrosa, hatte Lubarsch bei der Untersuchung eines Falles von Gangele im Jahre 1906 Stellung genommen, indem er die braunen riesenzellensarkomähnlichen Geschwülste für „sicher keine echten Sarkome" erklärte, sondern sie als eine besondere Art entzündlicher Neubildungen auffaßte; denn während bei den echten Riesenzellensarkomen die Riesenzellen den Hauptbestandteil bildeten, seien sie bei den Tumoren hier ein mehr zufälliger Befund und hätten eher die Erklärung wie Fremdkörperriesenzellen. Differentialdiagnostisch zwischen Sarkom und andern entzündlichen Neubildungen sei nur die Polymorphie der Zellen maßgebend und die mangelhafte Ausbildung des ganzen Gewebes; es könnten aber noch so viele Riesenzellen vorhanden sein — wenn die Spindelzellen gleichmäßig geformt wären, die Kerne keine Abnormitäten erkennen ließen, handele es sich nicht um ein Sarkom.

Ebenfalls 1906, auf dem Chirurgenkongreß, ist Lexer denen entgegengetreten, welche die Knochencysten zur Ostitis fibrosa rechnen wollten und zwar hauptsächlich mit dem Einwand, daß Knorpelbefunde bei Ostitis fibrosa immer etwas Ungewöhnliches seien. Tietze wies in einer späteren Arbeit, von der noch ausführlicher die Rede sein wird, unter Anführung der „Kallustumoren" darauf hin, daß der Befund von Knorpel in der Wand von

Cysten nichts gegen ein Hervorgehen aus der Ostitis fibrosa sage, man vielmehr die Entwicklung von Knorpel durch Metaplasie des Bindegewebes im Knochen erklären könne. Später hat auch Lexer diese Ansicht anerkannt und nichts gegen eine Entstehung durch Ostitis fibrosa eingewandt, aber die Behauptung aufgestellt, daß die Entstehung der Knochencysten nicht einheitlich sei; auf jeden Fall müsse man aber den Knorpel berücksichtigen, da Cysten auch aus Wucherung und Zerfall von knorpeligen Elementen hervorgehen könnten. Bemerkenswert ist noch, daß Lexer als erster experimentelle Versuche an Tieren angestellt hat und zwar am Kalb und am Hunde. Er trepanierte den Knochen an der Epiphyse und löffelte die Spongiosa aus; in die so entleerten Knochenepiphysen brachte er Stückchen von Knorpelgewebe. Dann verschloß er den trepanierten Knochen mit sterilem Wachs. In keinem Falle fand er Bildung von cystischen Knochenhöhlen, wohl aber Regeneration des spongiösen Knochengewebes, das dichter als normales Gewebe war.

Aehnlich wie Lexer hatte sich auch Fritz König auf dem Chirurgenkongreß 1906 und Boström schon früher geäußert. König wies darauf hin, daß bei manchen Erkrankungen im jugendlichen Alter bei Wachstum Versprengungen von Knorpelinseln vorkämen, wie dies namentlich auch bei Rachitis deutlich zu erkennen sei. Durch ein Trauma beispielsweise könnten solche Knorpelinseln, die vielleicht an Teilen der Dia- und Epiphyse liegen geblieben wären, zu schleimigem Zerfall oder Enchondrombildung gebracht werden. Boström war der Ansicht, daß in seinem Fall von multiloculärer Beckencyste die Entstehung aus versprengtem oder liegen gebliebenem Knorpel vor sich gegangen sei, und zwar wären die einzelnen Knorpel-Keime direkt ohne Zwischenstadium zu Cysten eingeschmolzen. Die Hohlräume im hyalinen Knorpel bildeten die späteren Cystenräume, die fibröse Grundsubstanz die Septa, die äußere osteoide Schicht der Knorpelinseln

die äußere Begrenzung der Cyste. Der Cysteninhalt entstände wohl zuerst durch Einschmelzung, später durch seröse Transsudation und schließlich auch durch Blutungen aus dem gefäßreichen Wandgewebe.

Ebenfalls noch im gleichen Jahre (1906) hat sich Bockenheimer auf Grund eigener Untersuchungen die Aufgabe gesetzt den Beweis zu führen, daß die Cysten auf „locale Ostitis deformans" zurückzuführen sind. Er führt aus, daß es ja wohl im Grunde unterschiedslos sei, daß er in seinem Falle anstatt Faserknorpel Hyalinen fände. Nachdem Virchow eine Recartilaginiscenz des fertigen Knochens in Knorpel angenommen hat, kann er (Bokkenheimer) jetzt mit Sicherheit feststellen, daß der Knorpel sich in gleicher Weise herausgebildet wie der Knochen, sodaß beide, Knochen und Knorpel, in unmittelbarem Uebergang stehen. Die erste Entstehung der Cysten ist zweifellos durch Einschmelzung des Fasergewebes zu erklären, wenngleich man natürlich andererseits für das Weiterwachsen eine Blutung oder Transsudation nach einem Trauma — das bei der Zerstörung des Knochens nur gering zu sein braucht — annehmen kann. Er kommt zu dem Schluß, daß als Entstehungsursache für die Knochencysten des langen Röhrenknochens eine lokale Ostitis fibrosa deformans in Betracht kommt, „das anatomische Gegenstück" der v. Recklinghausen'schen Erkrankung.

Im Jahre 1910 ist Milner unter besonderer Berücksichtigung der „Geschichte der Tumortheorie der Knochencysten" von folgenden 3 Fragen ausgegangen:

1. Ist die Cyste entstanden durch totale Erweichung eines echten Tumors,

a) eines Enchondroms,

b) eines Riesenzellensarkoms?

2. beruht die Cyste auf partieller oder totaler Erweichung eines tumorähnlichen Produktes einer fibrösen Ostitis?

3. Ist sie die Folge traumatischer Einwirkung auf einen vorher gesunden Knochen?“

Die erste dieser Erwägungen, so führt er aus, hat lange Zeit am meisten Anklang gefunden, nachdem Virchow sie bewiesen, Körte und Boström sich ihr angeschlossen, und Schlange sie ebenfalls in Anspruch genommen hatte. Heute aber steht man auf dem Standpunkt, daß sich große, echte Cysten aus Neubildungen einer fibrösen Ostitis entwickeln, hält aber trotzdem noch an Virchow's Theorie, der Ableitung von Geschwülsten oder Tumoren, für seinen und noch einige andere Fälle fest, jedoch in einem anderen Sinne: Wenn man auch an Virchow's Fall selbst oder seiner Erklärung keine Kritik anzulegen wagt, so muß man heute nach den Erfahrungen der Zeit die Sache mit andern Augen betrachten; zum Teil aber hat man auch Virchow's Worte falsch aufgefaßt. Er selbst hat nämlich seine „berühmte Cyste“ garnicht von einem echten Chondrom abgeleitet. Im Gegenteil, er hat sogar das Enchondrom, die Knorpelgeschwulst, als Vorstadium seiner Cyste ausdrücklich abgelehnt; er hat darauf hingewiesen, daß die „cystoid umgewandelten Enchondrome“ doch vielfach von dieser Cyste abwichen. Sie entwickeln sich aus hyalinem Knorpel, er habe aber niemals aus ihnen Cysten mit einer so dicken Haut hervorgehen sehen, wie die vorliegende sie besitze. Ferner bemerkenswert an dieser Cyste seien längere in Form von Röhren auftretende Anhänge der Cystenwand, die nicht als ursprüngliche Knorpelbildungen gedeutet werden könnten, vielmehr müsse man die Auffassung haben, daß es sich hier um eine Recartilaginiscenz ursprünglich knöcherner Teile handele.

Milner ist nun der Ansicht, daß Virchow's Fall nicht aus einem erweichten Tumor entstanden, sondern als fibröse Ostitis anzusprechen sei. Man könne nicht daran zweifeln, daß er zuerst einen Fall des Typus Recklinghausen der Ostitis fibrosa beschrieben habe, wie man auch

heute alle diese Fälle zu der zu Virchow's Zeit noch unbekannten Ostitis deformans oder fibrosa rechnen müßte; trotzdem dürfe man aber die Tumortheorie der Knochencysten nicht ganz aus den Augen lassen, ebenso wenig wie die traumatische Entstehung.

1910 beschrieb Alexander Tietze-Breslau die Knochencysten und ging dabei von der Absicht aus, „den gegenwärtigen Stand der Frage zu skizzieren und das Ergebnis der bisherigen Diskussion zusammenzufassen." Cystenbildungen im Knochen waren bei verschiedenen Krankheiten beobachtet worden:

I. Als Einschmelzungsprodukt solider Tumoren (Enchondrome, Sarkome)

II. Als parasitäre Cysten (Echinokokken, Cysticercen)

III. Als Endprodukt einer infektiösen Osteomyelitis (Osteomyelitis, Ostitis albuminosa).

IV. Als Produkt rareficierender Knochenprozesse (subchondrale bei Arthritis deformans, bei seniler Osteoporose im Schenkelhals und Wirbelkörpern bei Osteomalacie)

V. Bei Barlow'scher Krankheit

VI. Als Calluscysten

VII. Bei der Ostitis (osteomyelitis fibrosa nach dem Typus der Recklinghausen'schen Erkrankung)."

Unter den sogenannten „echten" Knochencysten versteht man nun ein, — selten mehrkammerige mit schleimiger oder blutig tingierter Flüssigkeit gefüllte Hohlräume im Knochen, die meist in der Metaphyse sitzen und vorwiegend in jugendlichem Alter vorkommen. Gegen eine Osteomyelitis spricht der bei dieser positive Kokkennachweis, während bei den echten Knochencysten die Flüssigkeit immer steril gefunden ist. Gegen Osteoposose spricht das Alter des Kranken und die Größe der Cysten, die bei den echten ziemlich erheblich werden kann, während sie bei jenen oft unscheinbar gering ist. Die Barlow'sche

Krankheit kommt differentialdiagnostisch kaum in Frage, und Calluscysten haben einen andern Sitz, nämlich parossal, während sich die echten Cysten im Innern des Knochens finden. Anders die Abgrenzung gegen Tumoren und Ostitis fibrosa, die beide von verschiedenen Autoren als genetisch in Frage kommend bezeichnet sind!

Die Cysten jedoch, die in ihrer Wand noch Tumorreste aufweisen, muß man von den „echten" trennen. Hauptsächlich kommt das in Frage bei den Euchondromen, die ja bekanntlich erweichen und cystisch zerfallen können, doch bildet das Geschwulstgewebe hier die Hauptmasse, die cystische Erweichung nur einen Nebenbefund, und sie gleichen niemals den dünnwandigen Blasen wie bei den Knochencysten. Aehnlich liegen die Verhältnisse bei den Sarkomen, doch lassen sie sich in ihrer Struktur meist erkennen und zwar in der Cystenwand. Richtiger würde man verfahren in solchen Fällen nicht von „Knochencysten, sondern „erweichten Tumoren" zu sprechen. Doch ist die Grenze zwischen Cysten und Sarkomen eine recht schwierige, und es ist daher begreiflich, daß man so lange Zeit die Knochencysten als erweichte Tumoren auslegen wollte.

Nach einer genauen Schilderung der Ostitis fibrosa und v. Recklinghausen'schen Krankheit kommt er namentlich auf Grund mikroskopischer Ergebnisse zu der Ueberzeugung, daß es sich um eine Gleichartigkeit beider Prozesse handelt. Die Cysten selbst entstehen durch Verflüssigung des fibrösen Gewebes.

Es wäre nun gegen die Abstammung der Knochencysten von einer entzündlichen Erkrankung oder Entartung des Knochens nichts einzuwenden, wenn nur die Wand aller Cysten eine rein fibröse Struktur zeigte. Das ist aber nicht der Fall, sondern es kommt vor, daß ein so dichtes Flechtwerk von Zellen vorhanden ist, daß der Eindruck eines richtigen Sarkoms hervorgerufen wird. Wenngleich das nun kein Grund ist, die Zugehörigkeit der Ostitis

fibrosa mit ihren Tumoren zu bezweifeln, so haben doch manche Autoren sich veranlaßt gesehen, die Knochencysten zu den Tumoren zu rechnen; „denn es ist ja eigentlich auch selbstverständlich, wer eine isolierte Knochencyste findet und in ihrer Wand reichlich Tumorgewebe, der wird oder muß sich an diesen Befund halten und wird nicht ohne Weiteres seine Cyste für ein entzündliches Produkt erklären."

Welche Stellung nehmen nun aber die Tumoren bei der Ostitis fibrosa ein? Mit dieser Frage hatten sich ja schon 1906 Gangele und Lubarsch beschäftigt, dessen Ansicht darüber er sich anschließt: Daß nämlich die braunen Tumoren sicher keine Sarkome sind, sondern „als eine besondere Art entzündlicher oder resorptiver Neubildungen zu betrachten". Selbst gegenüber der Epulis, dem gutartigsten Riesenzellensarkom, bestehen beträchtliche Unterschiede. Charakteristisch für die Tumoren der Ostitis ist, daß hier die Riesenzellen direkt mit mehr oder weniger eisenhaltigem Pigment angefüllt sind, während in zahlreich untersuchten Riesenzellensarkomen niemals Blutpigment gefunden wurde. Ein weiterer Unterschied ist der, daß bei der Epulis die Riesenzellen annähernd gleichmäßig zwischen den Spindelzellen verteilt sind, bei den Tumoren der Ostitis nicht. Es kommt aber noch ein weiteres wesentliches Moment hinzu: Bei der Ostitis fibrosa handelt es sich in den meisten Fällen um eine Multiplicität der rostbraunen Tumoren, die sicher nicht auf einer Metastasierung beruht; und ferner besteht die Eigentümlichkeit, daß diese, auch wenn sie noch gar nicht so sehr ausgedehnt sind, Frakturen im Gefolge haben. Bei den echten Riesenzellensarkomen aber ist an sich schon eine Multiplicität selten und Frakturen kommen nur vor, wenn die Tumoren eine größere Ausdehnung erreicht haben. Viele Gründe sprechen also mit Entschiedenheit dagegen, daß die braunen Tumoren als Sarkome aufzufassen sind, und Tietze erklärt sich das Bild folgendermaßen:

Es treten reichlich Osteoklasten auf, die Spongiosa und Corticalis zerstören, sich zusammenschließen, vermehren und dann als Phagocyten Pigment aufnehmen. So finden sie sich an den dünnsten, am stärksten eingeschmolzenen Knochenstellen, den Gegenden der Frakturen. Er hält es aber nicht für richtig die tumorähnlichen Bildungen als entzündliche zu bezeichnen, sondern schlägt vor, sie „Einschmelzungs- und Resorptionsbildungen" zu nennen. Handelt es sich nun bei einer Cyste, bei der der Knochen nicht verändert ist, und in deren Wand Sarkomelemente gefunden wurden, nur um die Ergreifung eines einzelnen Knochens — dies unter der Voraussetzung, daß es sich um eine gleichmäßige Struktur der ganzen Wand handelt und nicht neue Uebergänge von fibrösen zu sarkomähnlichen Elementen, so kann man über die histologische Auslegung im Zweifel sein; sind jedoch mehrere Knochen erkrankt, findet man Herde einer fibrösen Ostitis, so muß man die Affektion unter die Recklinghausen'sche Krankheit rechnen.

Es bestände nun nicht mehr die Streitfrage, ob überhaupt Knochencysten aus einer Ostitis fibrosa hervorgehen könnten, sondern ob es nicht außer ihr noch mehrere Veranlassungen gäbe, und sie sei jetzt „im Sinne einer Mannigfaltigkeit der Ursachen" entschieden worden.

Im folgenden Jahre (1912) haben Jenkel und Anschütz über Fälle von Knochencysten berichtet und ihre Ansichten dargelegt. Jenkel, der speziell Blutungen als Veranlassung zur Höhlenbildung verantwortlich macht, vertritt im übrigen den Standpunkt v. Recklinghausens. Die myelogenen Sarkome seien nur als Spielarten der Ostitis fibrosa aufzufassen und könnten in vielen Fällen durch Incision und Ausschabung oder sogar spontan zur Heilung gebracht werden. Sie seien wegen ihrer Gutartigkeit schon lange von den echten sarkomatösen Neoplasmen getrennt worden und müßten „als ein Produkt der fibrösen Metaplasie des Knochenmarks" angesehen werden; doch ist

der Name „Ostitis fibrosa“ für diese Art von Metaplasie insofern schlecht, als es sich ja eigentlich gar nicht um eine Entzündung handelt. Besser würde man, wie Milner es vorgeschlagen, „fibröse Ostose“ dafür sagen. Die bei diesen Krankheitsprozessen auftretenden Knochenhöhlen sind durch Erweichung, Verflüssigung oder Schrumpfung des Gewebes entstanden. Sicherlich spielt das Trauma bei den solitären Knochencysten eine nicht unerhebliche Rolle, und einzelne Cysten entstehen aus Blutungen, welche aus irgend einem Grunde nicht resorptions — oder organisationsfähig sind. Im übrigen sei aber über die Aetiologie des Ostitis fibrosa noch nichts Näheres bekannt.

Anschütz hat 9 Fälle von Ostitis fibrosa gesehen, unter denen auch mehrere sogenannte „traumatische“ gewesen seien; seiner festen Ueberzeugung nach aber ist nur in einem einzigen Fall die Ostitis fibrosa infolge des Traumas entstanden, in der Mehrzahl der Fälle aber sei wohl die Ostitis fibrosa schon vor dem Trauma vorhanden gewesen. Andrerseits verwahrt er sich ausdrücklich dagegen alle „schaligen“ oder myelogenen Sarkome als Ostitis fibrosa anzusprechen.

1913 beschäftigt sich Georg Bergmann mit den „Cysten in den langen Röhrenknochen“ und wendet sich namentlich pathologisch-physiologischen Prozessen im Knochenleben zu. Wenn man davon absieht, daß eine große Zahl von Cysten aetiologisch absolut sicher gestellt ist, so bleibt noch eine große Gruppe, die unter die Ostitis fibrosa zu rechnen ist, und hierher gehören wohl meist auch die Fälle, die im Anschluß an ein Trauma beobachtet sind.

Charakteristisch für die Entwicklung der Krankheit ist, daß der Knochenabbau stärker auftritt als die Knochenneubildung; und dies ist insofern pathologisch, als normalerweise Osteoblasten und Osteoklasten gleichwertige Antagonisten sind. Auf gewisse Reize hin nun kann jede der

beiden Arten zu einer besonderen Tätigkeit angeregt werden, wie dies beispielsweise von den Osteoblasten bei komplizierten Frakturen mit Eiterungen oder dem Reiben der Frakturenden zum Zwecke einer schnelleren Callusbildung bekannt ist. Aehnlich liegen die Verhältnisse auch bei den Osteoklasten. Wenn nun die Cystenwand einbricht, oder man sie eröffnet, so genügt dies in den meisten Fällen, um eine knöcherne Ausfüllung der Cyste hervorzurufen, — das bedeutet mit andern Worten: Eine Anregung der Osteoblasten und Unterbindung der Osteoklasten!

Wenngleich nun auf diesem Gebiete noch Vieles ungeklärt sei, und man mit der Pathologie noch nicht abschließen könne, so glaubt er doch, daß beim Zustandekommen der Cysten auch das Trauma eine Rolle spielt.

Experimentelle Untersuchungen an Tieren, über die ja bisher nur von Lexer berichtet war, wurden wiederum 1914 in dem Chirurgisch-Klinischen Institut der Universität Modena von Bolognesi ausgeführt:

Er excidierte bei Kaninchen mittlerer Größe nach linearem Längsschnitt das Periost und trepanierte das Femurende neben der Epiphyse. Durch Auslöffelung bildete er im Knochenmarkkanal in Gegend des Epiphysenknorpels innerhalb des Knochens eine Höhle. Nachher verschloß er die Trepanationsöffnung mit sterilem Paraffin, klappte die Weichteile zurück und nähte. In seinen sämtlichen 20 Versuchen war der Erfolg unter Berücksichtigung der Cystenbildung im Knochen „negativ". Er untersuchte jeden Fall genau mikroskopisch, fand aber in keinem Versuch eine Knochenhöhle, vielmehr nur, daß sämtliche auf diese Weise erzeugten Höhlen mit einem schwammartigen Knochengewebe gefüllt waren. Weder mechanisch erzeugte Knochenhöhlen mit oder ohne nachfolgendes Trauma noch die Einführung aseptischer Substanzen wie Agar, Blutserum, Natriumlösung oder solcher, die die Blutgerinnung

verhindern, Zitronensäure, Hirudin, noch jene, die Knochenentkalkung hervorrufen, Chromsäure, Pikrinsäure, waren imstande eine Cyste zu bilden; ebenso ergebnislos verliefen frühere Versuche, die er an traumatisierten Knochen durch Vergiftung mit Pneumokokken und Kolibazillen angestellt hatte. Er zieht daraus den Schluß, daß sowohl „Trauma" als auch „Infektion" für den Ursprung der Knochencysten nicht in Betracht kommen; denn, wenn nach der Behauptung einiger Autoren die Genese der Knochencysten auf infektiöse Prozesse zurückzuführen wäre, so hätten wenigstens in einzelnen Fällen die von ihm erzeugten Knocheninfiltrationen durch direkte Einführung von Bakterien (Pneumokokken und Tuberkelbazillen) ein positives Resultat ergeben müssen: „Da jedoch" — es seien seine eigenen Worte angeführt — „aus allen andern von den Autoren aufgestellten Theorien nichts andres als die Bildung bestimmter cystischer Knochenhöhlen hervorgeht, welche besonders von allgemeinen krankhaften Zuständen des ganzen Organismus bedingt werden, so müssen wir nicht daraus schließen, daß es keine Theorie gibt, welche die Pathogenese der „einfachen Knochencyste" genügend erklärt, sondern daß vielleicht (wenn es erlaubt ist, dies aus negativen experimentellen Resultaten zu schließen) die „solitäre Cyste" der langen Knochen durchaus nicht eine recht individualisierbare und mit aller Gewißheit bestimmte krankhafte Affektion darstellt."

Im Jahre 1915 endlich sprach sich Lotsch in ausführlicher Weise „über generalisierte Ostitis fibrosa mit Tumoren und Cysten" aus und brachte namentlich pathologisch-anatomisch manches Neue; daß auch seine Darstellung durch Beschreibung von Tierexperimenten ausgezeichnet ist, soll später noch erwähnt werden. Das Gebiet seiner Forschung aber ist nicht nur die „generalisierte" Ostitis, sondern er gibt auch den „solitären" Cysten in weitestem Sinne Raum „denn histologisch-morphologisch ist nach unsern jetzigen Kenntnissen ein Unter-

schied zwischen der generalisierten Form und der solitären nicht vorhanden. Vor allen gibt es reichlich Fälle, die einen fließenden Uebergang von der einen zur andern Form bilden".

Während bei all' den untersuchten Fällen von Ostitis fibrosa sich ergeben hat, daß das Periost meist unbeteiligt ist — auch der Heilungsvorgang ist hauptsächlich durch die produktive Tätigkeit des Periosts zu erklären — dient als pathologische Grundlage hauptsächlich das Knochenmark. Wie bei andern parenchymatösen Organen kann man dabei Stroma und Parenchym unterscheiden. Dieses Parenchym will er als „hämatopoetische Komponente" bezeichnen. In den Röhrenknochen gesunder Erwachsner findet man nun diese hämatopoetische Komponente nicht mehr, sondern sie ist geschwunden und von Fettzellen ersetzt. Bei allen krankhaften Störungen des Knochenneubaus nun besteht eine Vermehrung des osteogenen Gewebes, wodurch Knochenan- und -abbau eine gewisse Gleichartigkeit erhalten. Da nun die Störung des Knochenneubaus verschieden stark sein kann, indem bald der Knochenanbau, bald der Abbau größer ist, so kommt es zu sehr verschiedenen Veränderungen der Knochen, die in Verdünnung oder Erweichung, Verdickung oder Verbiegung, Infraktionen und Frakturen bestehen können. Das gilt neben den vielen tumorartigen Bildungen auch für die „regressiven Prozesse innerhalb der Tumoren", die Erreichungscysten.

Da häufig bei der Ostitis fibrosa Blutungen auftreten, und man später Pigment im Gewebe findet, so soll auch über die Anordnung der Gefäße und ihr Verhalten berichtet werden: Wenn schon das normale Knochenmark sehr reich an Blutgefäßen ist, sich ein dichtes Netz von dünnwandigen Capillaren, die meist strotzend mit Blut gefüllt sind, zeigt, so finden sich bei der Ostitis fibrosa auffallend viel Gefäße, namentlich vermehrte und erweiterte Capillaren, sowie sehr dünnwandige Venen. Der Blutgehalt in den Gefäßen ist allerdings erheblichen Schwankungen unterworfen: In den

fibrösen Stellen, den älteren sekundär veränderten Gewebsbezirken findet man häufig Gefäßarmut, während das junge Fasermark sehr gefäßreich ist. Da nun die Cappillaren nur eine dünne Endothelschicht haben, die durch Steigerungen des Blutdrucks zur Ruptur gebracht werden können, so wird es leicht zu Extravasaten, Imbibitionen und Infarcierungen von fibrösen Markgewebe kommen. Dieser Befund ist typisch für die Ostitis fibrosa. Nachweisen lassen sich diese Blutungen später durch das Pigment, das in körnigen Massen oder Schollen im Bindegewebe gefunden wird und ebenfalls typisch für Ostitis fibrosa ist. Auch in der Umgebung der Cyste findet man es häufig wie in den riesenzellensarkomartigen Stellen, die davon ihre braune Farbe haben.

Was nun den Befund von Knorpel betrifft, der ja auch wiederholt Gegenstand des Streites gewesen ist, so sei es heute nicht mehr wunderbar, seit wir auch Bildung von Knorpelgewebe häufig, z. B. bei Callusbildung, entfernt vom Intermediärknorpel kennen; hierbei handelt es sich nicht um eine Umwandlung, sondern der Vorgang ist so, daß zuerst altes Knochengewebe abgebaut, dann Knorpel oder Osteoid angebaut wird.

Die Cysten selbst entstehen durch Schwund des fibrösen Gewebes und oedematöse Erweichung. Darauf hat v. Recklinghausen bereits hingewiesen, und Viele haben sich dieser Ansicht angeschlossen. Den gleichen Befund hat auch Lotsch erhoben bei der Nachuntersuchung Frorieps Fall und dem von ihm selbst beschriebenen generalisierter Ostitis fibrosa.

So ist also heute die Ansicht, daß die meisten Knochencysten ihre Entstehung der Ostitis fibrosa nach v. Recklinghausen verdanken, die maßgebende, doch müsse man immer darauf hinweisen, daß die Cysten „nicht das Wesentliche und Primäre, sondern stets ein Ausgang der proliferierenden Markfibrose und etwas Sekundäres sind".

Seine Tierversuche hat Lotsch ebenfalls an Kaninchen angestellt. In Aethernarkose legte er zwischen mittleren und oberen Drittel der Tibia einen Schnitt an, schob das Periost zur Seite oder bildete einen Lappen. Sodann wurde trepaniert und das Knochenmark ausgespritzt. Es erfolgte stets eine Blutung aus der Trepanationsöffnung, und der Hohlraum füllte sich mit Blut. Nach Schließung des Bohrlochs mit Gewebe oder Plombierung mit Wachs, wurden Periost und Weichteile darüber vernäht. Außer der einfachen Ausspülung des Markes mit physiologischer Kochsalzlösung, brachte er auch flüssige und feste Fremdstoffe in die Markhöhle, um einen Reiz zu setzen — eine aseptische Entzündung hervorzurufen. In jedem Fall jedoch wurde, falls nicht die Plombe die fremde Flüssigkeit zurückhielt, sie durch die sofort auftretende Blutung wieder herausgespült. Das Ergebnis seiner Experimente — sie erstreckten sich auf 52 Tibien von 26 Kaninchen — zeigt, daß es zwar zeitweise mit der Organisation des Hämatoms zu einer stärkeren Bindegewebsvermehrung kommt, doch nie zu stärkerem Knochenabbau oder Neubildung. So kann also das Hämatom nicht die Ursache der Cystenbildung sein, ebenso wie die traumatische Entstehung der Knochencysten abzulehnen ist.

Wenn ich jetzt versucht habe, im Vorhergehenden auf Grund der vorhandenen Literatur die Entwicklung der Ansichten und Meinungen der Autoren über unser Krankheitsbild bis in die neueste Zeit wiederzugeben, indem ich sie zum Teil aus ihren Arbeiten selbst sprechen ließ, wenn es gelungen ist, die Entstehung und den Wandel der verschiedensten Theorien zu verfolgen und sich daraus ein Bild zu formen, so möchte ich jetzt noch einmal zusammenfassend unter Berücksichtigung des mir gütigst überlassnen Falles auf Aetiologie, Diagnose, Therapie und Prognose der solitären Knochencysten etwas näher eingehen: Eine große Reihe von Höhlenbildungen im Knochen, die mit oder ohne Berechtigung als Knochencysten ange-

sprochen worden sind, ist heute in ihrer Genese sicher gestellt: Es gibt „parasitäre Cysten" hervorgerufen durch Echinokokkus oder in seltenen Fällen auch Cysticercus; es gibt ferner Erweichungscysten echter Geschwülste, Sarkome, Myxome und Enchondrome, die aber nur dann als solche in Frage kommen, wenn man noch irgendwelche Reste in der Cystenwand oder deren Nähe findet (Glimm), auch Cystenbildungen auf infektiöser Basis durch Mikroorganismen (namentlich Staphylokokken) infolge einer Osteomyelitis oder eines Abscesses sind ebenso beobachtet wie jene durch spezifische Entzündungen, Lues und Tuberkulose. Es bleibt noch die Gruppe, die hervorgerufen durch Ernährungsstörungen oder „Störungen des Gewebsgleichgewichts im Knochen" (Lotsch), wie man sie findet bei Arthritis deformans, Rachitis, Barlow'scher Krankheit, seniler Osteoporose, im Callus und schließlich — bei Ostitis fibrosa.

Aus dem früher Gesagten geht schon ohne Weiteres hervor, daß sich für die letztgenannte Krankheit die Mehrzahl aller Autoren als den Ursprung der solitären Knochencysten entschieden hat, und sie sind heute als deren Folgezustände allgemein anerkannt.

Die Frage nach der eigentlichen Krankheitsursache aber ist zum größten Teile auch heute noch unbeantwortet:

Da es Cysten gibt, die aus Resten von Epithelkeimen hervorgehen, Kiefercysten, so tauchte einmal der Gedanke auf, ob es sich bei den Knochencysten nicht auch vielleicht um einen angeborenen Entwicklungsfehler handeln könnte; da aber ein Beweis für diese Theorie nicht zu führen war, sind auch die Wenigen, die sie verfochten, nicht weit damit gekommen.

Daß dem Trauma bei der Berücksichtigung der Entstehungsursachen ein erheblicher Wert beigemessen wurde, ist bei der Häufigkeit seines Vorkommens nicht weiter ver-

wunderlich. Während eine Reihe von Autoren, wie dies ja erwähnt ist, neben andern Ursachen die rein traumatische unbedingt anerkennen wollten, haben sich die meisten andern strikt dagegen ausgesprochen: Nicht das Trauma ist die Veranlassung zur Entstehung der Cyste, sondern vielmehr zum Zustandekommen einer Fraktur, die dann erst häufig zur Entdeckung der Cyste führt, wie dies beispielsweise auch der in der chirurgischen Klinik in Halle beobachtete und später folgenden Fall zeigen wird. So hat man geradezu von einem „physiologischen Trauma" gesprochen, das bei dem bereits erkrankten Knochen zur „pathologischen" Fraktur führt.

Auch die Möglichkeit der Entstehung durch Bakterienwirkung ist sehr gering, wie auch alle diesbezüglichen Untersuchungen bisher kein Resultat ergeben haben.

Man hat dann ferner namentlich mit Rücksicht auf die Ostitis fibrosa generalisata an eine Erkrankung der Drüsen mit innerer Sekretion gedacht, da ja gewisse Beziehungen des Knochensystems mit diesen Organen bekannt sind: Bei Erkrankung der Hypophyse die Akromegalie, Osteomalacie bei Schwangerschaft und andere mehr. Tatsächlich sind gelegentlich bei Sektionen Veränderungen an den Drüsen mit innerer Sekretion gefunden worden. Ob aber auch die solitäre Ostitis fibrosa damit in Zusammenhang zu bringen ist, ist zum mindesten fraglich.

Die Diagnosestellung bietet im allgemeinen heute, wo uns das Röntgenverfahren zu Gebote steht, keine großen Schwierigkeiten.

Was zunächst den Sitz anbetrifft, so finden wir die Cysten mit besonderer Vorliebe in der Metaphyse der langen Röhrenknochen, während die Gelenke in der Regel frei bleiben. Besonders häufig befallen ist das obere Drittel des Femur — dies zeigt auch unser Fall wieder —; woher diese eigentümliche Bevorzugung kommt, ist bisher noch ungeklärt, fest steht nur die Tatsache selbst.

Die klinischen Erscheinungen bestehen in rheumatischen Schmerzen und Neuralgien, die sich unter Umständen Jahre lang hinziehen können, Auftreibung und Anschwellung eines bestimmten Knochenabschnittes, Verkürzung und Verbiegung einer Extremität; manchmal aber ist auch lediglich das Auftreten einer Fraktur das einzige Anzeichen, das sich bemerkbar macht und erst nach weiterer Forschung die Existenz einer Knochencyste enthüllt, wofür wiederum unser Fall ein Beweis ist. Unentbehrlich jedoch für die Sicherstellung der Diagnose ist das Röntgenbild:

Charakteristisch für den erkrankten Knochen ist die regelmäßige, meist eiförmige Gestaltung, „der Knochen sieht wie aufgeblasen aus“ (Payr), die gut konturierte Umgebung, die dünne Schale und das Fehlen von periostalen Auflagerungen; manchmal kann man sogar die einzelnen Kammern der Cyste unterscheiden. Doch können nicht nur klinisch, sondern speziell auch im Röntgenbilde verschiedene Krankheiten zu Verwechslungen Anlaß bieten: Der Echinokokkus, das Sarkom, das Enchondrom, der Knochenabsceß und das Knochengumma. Gegen Enchondrom und Sarkom spricht die meist nicht so regelmäßige Form wie bei den Cysten, ferner sieht man bei den Sarkomen häufig feine Knochenleisten, die das Feld in unregelmäßige Bildungen teilen. Der Knochenabsceß ist meist von einer dicken Knochenschale umgeben, an deren Bildung hauptsächlich periostale Auflagerungen beteiligt sind. Der knochenchinokokkus läßt, wie Ritter angegeben hat, deutlich einzelne Blasen erkennen. Auch das Knochengumma zeigt im Gegensatz zur Cyste eine starke Periostverdickung. Am schwierigsten ist nach Tietze die Unterscheidung im Röntgenbilde vom „Knochenfibrom“ und Diaphysentuberkulose“. Doch sei bei letzterer die Auftreibung am Knochen über weitere Strecken ausgedehnt und ferner sehe der Knochen vielmehr „zerfressen“ als gedehnt aus.

Bei Anwendung der Therapie ist es zunächst von Wichtigkeit der Ausdehnung des Krankheitsprozesses Rechnung

zu tragen, und davon wird natürlich viel abhängen, doch hat man im allgemeinen den Eindruck, als ob die therapeutischen Maßnahmen bei den solitären Erkrankungen mit der Zeit immer milder und einfacher geworden wären: Während man in früheren Jahren unter Umständen die Exarticulation einer ganzen Extremität vorgenommen hat — naturgemäß nur bei ausgedehnten Krankheitsherden —, die Resektion des erkrankten Knochenabschnittes in Verbindung mit Knochentransplantationen eine häufig ausgeführte Operation war und teilweise glänzende Resultate ergeben hat, stehen heute die meisten Chirurgen auf dem Standpunkt, daß man auch mit einfacheren Verfahren zum Ziele kommt. So hat v. Mikulicz Punktion der Cyste und Injektion von Jodoformglyzerin vorgeschlagen und in seinen Fällen angewandt, von andern wurde eine Plombierung der Knochenhöhle ausgeführt, doch wendet Tietze dagegen ein, daß dies Verfahren bei inficiertem Knochen nicht ungefährlich sei, weil der Fremdkörper von schädigendem Einfluß auf den Wundverlauf sei; bei nicht inficiertem Knochen aber sei die Plombe unnötig, da eine schnelle Heilung schon durch Nachwachsen des Knochens zustande komme. Ein weiteres Verfahren und zwar dasjenige, was sich heute am meisten eingebürgert hat, und das die meisten für vollkommen ausreichend erachten, ist die Eröffnung der Knochenhöhle und Ausräumung. Es tritt dann sehr bald durch die Tätigkeit des meist unveränderten Periostes Knochenneubildung und Consolidation ein, sodaß nach einigen Monaten der ehedem verlorene Knochen vollkommen ersetzt ist. Daß aber auch in nicht komplizierten Fällen gut angelegte und passende Lagerungsverbände ebenfalls zur Heilung führen, ist von verschiedenen Seiten betont (Bergmann, Anschütz, Jenkel) und wurde auch in unserm Falle in der chirurgischen Klinik in Halle a. S. festgestellt. Innerlich ist Jod, Arsen und Phosphor versucht worden, doch liegen über nennenswerte Wirkungen keine Berichte vor.

Die Prognose ist bei den solitären Cysten als gut zu

stellen, soweit nicht nachgewiesen ist, daß es sich um cystisch erweichte maligne Tumoren handelt. Namentlich pflegen im allgemeinen bei Ostitis fibrosa die Frakturen unter teilweise reichlicher Callusbildung sehr gut zu heilen, was vielleicht durch die Intaktheit des Periosts zu erklären ist.

Es soll nunmehr die Krankengeschichte des in Halle beobachteten Falles folgen:

Karl Kabulka.

Alter: 12 Jahre. Beruf: Bergmanns Kind. Wohnort: Wolmirsleben.

Krankheitsbericht.

19. I. 14. Der Junge stammt aus gesunder Familie. Vor 4 Jahren erkrankte er an Masern und Scharlach. Am 18. d. Mts. fiel er auf dem Eise hin, kann aber nicht angeben, wie er gefallen ist. Danach war es ihm nicht möglich, wieder aufzustehen. Der hinzugezogene Arzt stellte eine Fraktur des rechten Oberschenkels fest und überweist ihn nach Anlegung eines Notverbandes heute der Klinik.

Befund:

Rechter Oberschenkel an der Grenze des oberen und mittleren Drittels eingeknickt mit nach innen offenem Winkel von etwa 160°. Die Partien des Beines unterhalb der Frakturstelle liegen nach außen rotiert. An Frakturstelle abnorme Beweglichkeit und Krepitation. R. Bein gegenüber dem l. um 4 cm verkürzt.

Röntgenbild: Zeigt Fraktur im Bereich einer Knochencyste und mehrere Splitter der Cystenwand.

Anlegung eines Extensionsverbandes von 20 Pfund. Hochstellung des Bettes, Gegenzug 15 Pfund.

29. I. Extensionsverband erneuert.

11. II. Verkürzung bis auf ½ cm ausgeglichen, Fragmente werden fest.

26. II. Röntgenbild zeigt Callusbildung an Frakturstelle und gute Stellung der Fragmente, die selbst fest sind.

Anlegung eines das Becken und den Fuß umgreifenden Gipsverbandes.

11. III. Zur Ambulanz entlassen.

25. III. Gipsverband ab. Fragmente fest. Anlegung eines neuen Gipsverbandes.

2. V. Geheilt mit noch nach rechts hin hinkendem Gang, ohne Verkürzung entlassen.

Wenn man in früherer Zeit, bevor uns die Röntgenstrahlen ein derartig wertvolles Hilfsmittel in der Diagnostik geworden sind, einen solchen Fall zu Gesicht bekommen hätte wie den vorliegenden, so wäre man wohl über die Diagnose ‚Fraktura femoris" nicht weit hinausgekommen. Gewiß, die Tatsache, daß Kinder, die einmal hinfallen, sich für gewöhnlich nicht gleich den Bruch einer Extremität zuziehen — wieviele Kinder fallen nicht unzählige Male grade auf dem Eise, ohne sich auch nur im geringsten Schaden zu tun —, hätte ja zu denken geben können, aber immerhin wäre doch die Möglichkeit einer Fraktur durch einen besonders unglücklichen Fall nicht ausgeschlossen, umso eher, als der Junge nicht angeben kann, wie er gefallen ist.

Wenn nun auch mit Hilfe des Röntgenbildes die Diagnose ziemlich sicher gestellt ist, so können doch noch andre Krankheiten, wie wiederholt erwähnt, differential-diagnostisch in Frage kommen:

Gegen Sarkom und Enchondrom in erster Linie aber spricht außer der Vorgeschichte die schön ovale Form und gut abgegrenzte Umgebung in der Röntgenaufnahme, sowie der ganze klinische Befund, ebenfalls waren für Tuberkulose und Lues keinerlei Anhaltspunkte vorhanden, gegen letztere namentlich kann man das Fehlen jeglicher peri-

ostaler Auflagerungen, die ja im Röntgenbilde soweit gut erkennbar sind, geltend machen. Auch Osteomyelitis kommt nicht in Betracht, wenn man berücksichtigt, daß der Patient niemals erhöhte Temperaturen gehabt hat; ebenso ist der Knochenabsceß auszuschließen, der im übrigen auch meist von einer dicken Knochenschale umgeben ist. Endlich ist auch die Wahrscheinlichkeit eines Echinokokkus, an den man noch denken könnte, äußerst gering.

So verdient also wohl die Diagnose „Solitäre Knochencyste“ auf der Basis einer Ostitis fibrosa (v. Recklinghausen) ihre volle Berechtigung.

Meinem hochverehrten Lehrer, Herrn Professor Dr. Schmieden, spreche ich für die Anregung zur Arbeit sowie die gütige Ueberlassung des Falles meinen herzlichsten Dank aus.

Literatur.

Bergmann: Zur Kasnistik von Cysten in den langen Röhrenknochen. Deutsche Zeitschrift für Chirurgie. Bd. 124.

Bockenheimer: Die Cysten der langen Röhrenknochen und die Ostitis fibrosa in ihren ätiologischen Beziehungen. Archiv f. klin. Chirurgie 81, 2.

Bolognesi: Pathologie d. sog. Knochencysten. Deutsche Zeitschrift für Chirurgie. 1914, S. 382—93.

Gangele: Zur Frage der Knochencyste und Ostitis fibfibrosa. Archiv f. kl. Chirurgie 83.

v. Haberer: Zur Kasuistik der Knochencysten. Archiv f. klin. Chirurgie. Bd. 76. S. 559.

Jenkel: Referat im Centralblatt f. Chirurgie. 1912 I. S. 350.

Lexer: Ueber die Cysten der langen Röhrenknochen. Verhandlungen d. Deutschen Ges. f. Chirurgie 1906.

Lotsch: Generalisierte Ostitis fibrosa mit Tumor und Cysten (v. Recklinghausen'sche Knochenkrankheit) zugleich ein experimenteller Beitrag zur Aetiologie d. Knochencysten. Archiv f. klin. Chirurgie 1915. S. 1—137.

v. Mikulicz: Verhandlungen der Naturforscherversammlung in Breslau 1904. Ref. im Centralblatt f. Chirurgie 1904. S. 1323.

Milner: Historisches und kritisches über Knochencysten. Deutsche Zeitschrift f. Chirurgie 1908. Bd. 93. S. 328.

Schlange: Zur Diagnose der solitären Cysten in den langen Röhrenknochen. Archiv f. klin. Chirurgie 1893. 46. S. 381.

Tietze: Die Knochencysten. Ergebnisse der Chirurgie und Orthopädie 1911, II. S. 33.

v. Recklinghausen: Ueber fibröse und deformierende Ostitis. Festschrift für Rud. Virchow, Berlin 1891.

Virchow: Ueber die Bildung von Knochencysten. Monatsbericht der Akad. d. Wissensch. zu Berlin 1876.

Lebenslauf.

Ich, Jacob Kurt Gottschalk, preußischer Staatsangehörigkeit, wurde am 31. Januar 1892 als Sohn des Kaufmanns Gustav Gottschalk zu Magdeburg geboren.

Nach Besuch des König Wilhelms Gymnasiums zu Magdeburg bestand ich am 5. März 1910 dort die Reifeprüfung.

Dann studierte ich in München (1), Berlin (1) und Halle a. S. (3) und bestand dort im August 1912 die ärztliche Vorprüfung. Im 6. Semester war ich in Leipzig immatrikuliert und diente gleichzeitig mein erstes Halbjahr mit der Waffe beim Infanterie Regiment Nr. 107. Dann studierte ich noch 2 Semester in Berlin und 1 in Halle a. S. bis zum Ausbruch des Krieges; ich rückte dann sofort als Feldunterarzt mit dem Res. Feldart. Regt. Nr. 7 ins Feld. Im Juni 1916 wurde ich zur Wahrnehmung meines 10. Semesters und Ablegung der Staatsprüfung auf 3 Monate beurlaubt und bestand die ärztliche Prüfung in Halle a. S. am 8. September 1916.

Meine Approbation lautet unter Anrechnung meiner Kriegsdienstzeit vom 8. September 1916.
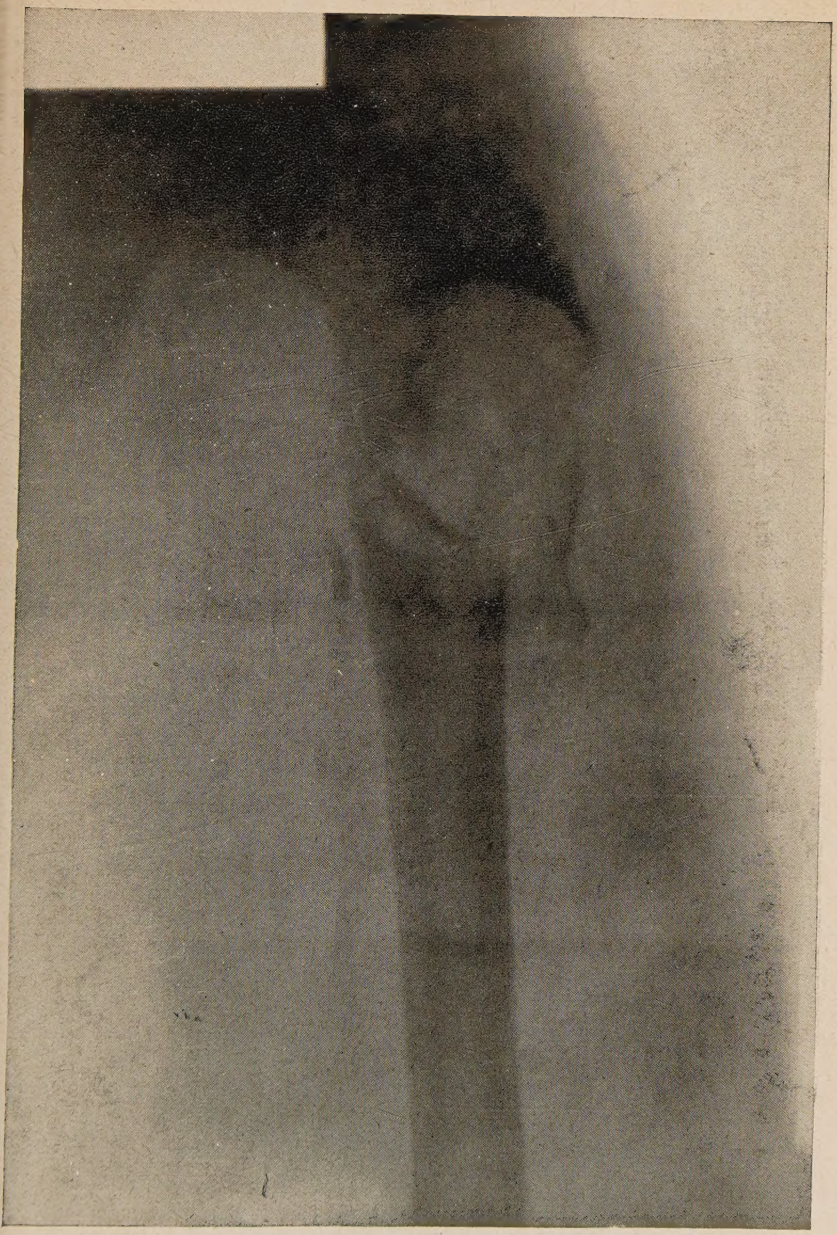
Im Felde, den 1. Juni 1917.